Đánh giá kết quả phẫu thuật gãy phức hợp hàm - gò má theo đường rạch trán - thái dương

Nguyễn Thị Anh Phương[1], Trần Tấn Tài[2], Huỳnh Văn Dương[3]
(1) Bệnh viện Đa khoa vùng Tây Nguyên
(2) Khoa Răng Hàm Mặt, Trường Đại học Y-Dược, Đại học Huế
(3) Bệnh viện Răng Hàm Mặt trung ương thành phố Hồ Chí Minh

Tóm tắt

Đặt vấn đề: Gãy phức hợp hàm gò má là một dạng chấn thương hàm mặt phức tạp, chiếm tỷ lệ cao trong gãy xương vùng hàm mặt. Mục tiêu của nghiên cứu này là nhằm đánh giá kết quả phẫu thuật gãy phức hợp hàm - gò má theo đường rạch trán -thái dương. **Đối tượng và phương pháp nghiên cứu**: Dữ liệu lâm sàng và X quang được thu thập từ 45 bệnh nhân (tuổi trung bình 30,73 ± 12,64), được chẩn đoán gãy phức hợp hàm - gò má, phẫu thuật theo đường rạch trán -thái dương, kết hợp xương bằng nẹp vít. Đánh giá kết quả điều trị chung về giải phẫu, thẩm mỹ và chức năng tại thời điểm lúc ra viện, 3 tháng, 6 tháng sau phẫu thuật. **Kết quả:** Vị trí đặt 4 nẹp vít trên một bệnh nhân chiếm tỷ lệ 37,8%. Thời gian phẫu thuật: 90 - 120 phút chiếm tỷ lệ 44,4%. Thời gian điều trị sau phẫu thuật: trong vòng 1 tuần chiếm tỷ lệ 62,2%. Kết quả điều trị chung sau phẫu thuật: Sau phẫu thuật 1 tuần: Kết quả tốt 48,9%%, khá 40%, trung bình 8,9%, kém 2,2%. Sau phẫu thuật 3 tháng: Kết quả tốt 75,5%, khá 13,4%, trung bình 8,9%, kém 2,2%. Sau phẫu thuật 6 tháng: Kết quả tốt 75,5%, khá 17,8%, trung bình 6,7%. **Kết luận:** Áp dụng đường rạch Trán - Thái dương trong phẫu thuật kết hợp xương gãy phức hợp hàm gò má di lệch nhiều hay gãy vụn giúp phục hồi toàn diện chức năng và nhu cầu thẩm mỹ của người bệnh.

Từ khóa: *Gãy phức hợp hàm gò má, đường rạch Trán - Thái dương.*

Abstracts

Evaluating the results of treating zygomaticomaxillary complex fractures using coronal incision

Nguyen Thi Anh Phuong[1], Tran Tan Tai[2], Huynh Van Duong[3]
(1) Tay Nguyen Region General Hospital
(2) Faculty of Odonto-Stomatology, University of Medicine and Pharmacy, Hue University
(3) Hochiminh city Odonto-Stomatology Central Hospital

Background: Zygomaticomaxillary complex fracture is a complex form of facial trauma, accounting for a high proportion in facial fractures. The objective of this study was to evaluate the results of zygomaticomaxillary complex fracture surgery using the coronal incision. **Subjects and Methods:** Clinical and radiographic data were collected from 45 patients (average age 30.73 ± 12.64) who were diagnosed with zygomaticomaxillarycomplex fracture, went through surgery with coronal incision and internal fixation with plates and miniplates. This study assessed the overall treatment results of: anatomy, aesthetics and function at the time of discharge, 3 months, 6 months postoperatively. **Results:** Using 4 plates on one patient accounted for 37.8%. The duration of surgery from 90 to 120 minutes constitutes 44.4% and the post-operative time within 1 week makes up 62.2%. The overall treatment results after surgery were: at 1 week postoperatively: good: 48.9%, fair: 40%, acceptable: 8.9%, poor: 2.2%; at 3rd month after surgery: good: 75.5%, fair: 13.4%, acceptable: 8.9%, poor: 2.2%; at 6th month after surgery: good: 75.5%; fair: 17.8%, acceptable: 6.7%.**Conclusions:** Applying the coronal incision in the treatment of zygomaticomaxillarycomplex fracture with comminuted fracture and deformed bones helps to fully restore the function and aesthetic needs of the patient.

Keywords: *Zygomaticomaxillary complex fracture, coronal incision.*

Địa chỉ liên hệ: Trần Tấn Tài; email: tttai@huemed-univ.edu.vn
DOI: 10.34071/jmp.2021.5.14
Ngày nhận bài: 17/3/2021; Ngày đồng ý đăng: 26/8/2021; Ngày xuất bản: 29/10/2021

1. ĐẶT VẤN ĐỀ

Gãy phức hợp hàm gò má là một dạng chấn thương hàm mặt phức tạp, gặp thường xuyên, chiếm tỷ lệ cao trên 40% gãy xương vùng hàm mặt [1], [2], [6]. Đặc điểm lâm sàng gãy phức hợp hàm - gò má đa dạng và phức tạp nên các phương pháp phẫu thuật thường quy như nắn chỉnh trực tiếp, nắn chỉnh qua xoang, kết hợp xương đường cung mày hay đường bờ dưới ổ mắt... chưa thể đưa cấu trúc xương về vị trí giải phẫu mong muốn. Việc điều trị đạt kết quả tốt hay không phụ thuộc rất nhiều vào chẩn đoán, điều trị đúng và kịp thời [11].

Phẫu thuật kết hợp xương theo đường rạch trán - thái dương (Coronal incision), nhằm can thiệp nắn hở và kết hợp xương gò má - cung tiếp phức tạp. Đường rạch đi đến lớp cân cơ thái dương nên lượng máu mất vừa phải có thể kiểm soát được, đường rạch dấu qua chân tóc không để lại sẹo vùng mặt đạt tính thẩm mỹ cao và cung cấp phẫu trường rộng để can thiệp tối ưu vùng cung gò má, đưa xương về đúng cấu trúc giải phẫu và phục hồi chức năng toàn diện [4], [14].

Tại Việt Nam, Lâm Hoài Phương (2015) sử dụng đường rạch trán - thái dương cải biên một bên trong tạo hình di chứng gãy cung tiếp gò má đạt kết quả chung tốt 88% [5]. Tại Bệnh viện Răng Hàm Mặt Trung ương thành phố Hồ Chí Minh, việc sử dụng đường rạch trán - thái dương cho phân loại gãy phức hợp hàm - gò má trở thành phẫu thuật thường quy.

Gãy phức hợp hàm gò má là chấn thương để lại di chứng về chức năng và ảnh hưởng nhiều đến nhu cầu thẩm mỹ ngày càng cao trong giao tiếp xã hội. Việc đánh giá về phương pháp phẫu thuật chấn thương hàm mặt này luôn mang tính thời sự. Vì vậy, chúng tôi thực hiện đề tài nhằm mục tiêu: *Đánh giá kết quả phẫu thuật gãy phức hợp hàm - gò má theo đường rạch trán -thái dương.*

2. ĐỐI TƯỢNG VÀ PHƯƠNG PHÁP NGHIÊN CỨU

2.1. Đối tượng nghiên cứu

-*Tiêu chuẩn chọn*: Bệnh nhân (BN) được chẩn đoán gãy phức hợp hàm gò má lần đầu được điều trị tại khoa Phẫu thuật hàm mặt, Bệnh viện Răng Hàm Mặt trung ương thành phố Hồ Chí Minh. Thời gian: từ tháng 7/2019 đến tháng 9/2020.

- *Tiêu chuẩn loại trừ*: Bệnh nhân chấn thương sọ não còn kích động hoặc hôn mê; đa chấn thương cần ưu tiên các điều trị chuyên khoa khác; bệnh lý toàn thân gây kéo dài thời gian chờ phẫu thuật.

2.2. Phương pháp nghiên cứu

- Thiết kế nghiên cứu: nghiên cứu mô tả,tiến cứu, can thiệp lâm sàng không đối chứng.

- Cỡ mẫu: n = 45, Chọn mẫu thuận tiện, không xác suất.

- Phương pháp tiến hành:

+ Khi bệnh nhân nhập viện: Khám, ghi nhận thông tin hành chính, đặc điểm lâm sàng, chẩn đoán, chỉ định xét nghiệm tiền phẫu, chụp X-quang hoặc chụp cắt lớp vi tính (CLVT), kê thuốc điều trị, chuẩn bị BN trước phẫu thuật, chụp ảnh chân dung BN phẫu thuật.

+ Chẩn đoán xác định, chỉ định phẫu thuật, kết hợp xương bằng nẹp vít, theo dõi sau phẫu thuật, chụp X-quang sau phẫu thuật.

+ Khi bệnh nhân ra viện: Khám, ghi nhận những thông tin và đánh giá kết quả điều trị, chụp ảnh chân dung bệnh nhân.

+ Tái khám thời điểm 3 tháng, 6 tháng: Ghi nhận các dấu hiệu biến chứng, di chứng, đánh giá kết quả điều trị, chụp ảnh chân dung bệnh nhân.

-Biến số nghiên cứu:

+ *Đặc điểm chung*: tuổi, nhóm tuổi, giới tính, nghề nghiệp, nguyên nhân nhập viện, số lượng đường gãy.

+ Đặc điểm trong phẫu thuật.

+ *Kết quả phẫu thuật gãy phức hợp hàm - gò má theo đường rạch trán -thái dương*: Phân loại đánh giá kết quả điều trị chung về giải phẫu, thẩm mỹ và chức năng theo tác giả Trần Ngọc Quảng Phi, xếp loại theo mức độ: tốt, khá, trung bình, kém [4].

- Đánh giá về giải phẫu: dựa vào kết quả X-quang và phim CLVT có dựng hình 3D.

- Đánh giá về chức năng: Độ há miệng tối đa; Tê bì, tê răng; Thị giác: Có song thị, mất thị lực hoặc giảm thị lực; Vận động nhãn cầu.

- Đánh giá về thẩm mỹ: Tình trạng cân đối của khuôn mặt, vết mổ, sẹo vết mổ

2.3.Xử lý số liệu: Số liệu được xử lý và phân tích bằng phần mềm SPSS 20.0.

3.KẾT QUẢ

3.1. Đặc điểm chung của đối tượng nghiên cứu

Bảng 1. Một số đặc điểm chung của mẫu nghiên cứu (n=45)

Đặc điểm		n	%
Giới tính	Nam	40	88,9
	Nữ	5	11,1

Nhóm tuổi	5-18	5	11,1
	19-40	31	68,9
	41-60	8	17,8
	> 60	1	2,2
Nghề nghiệp	Cán bộ công chức	3	6,7
	Học sinh sinh viên	3	6,7
	Công nhân	6	13,3
	Nông dân và tự do	30	73,3
Nguyên nhân	Tai nạn giao thông	41	91,1
	Tai nạn sinh hoạt	3	6,7
	Tai nạn lao động	1	2,2
Số lượng đường gãy	4 đường	5	11,1
	5 đường	8	17,8
	≥ 6 đường	32	71,1

Bảng trên cho thấy nam giới chiếm chủ yếu, nhóm tuổi phổ biến là 19-40 tuổi, nông dân và nghề tự do là chủ yếu trong mẫu nghiên cứu (73,3%). Phần lớn bệnh nhân nhập viện vì tai nạn giao thông (91,1%). Số lượng đường gãy ≥ 6 đường chiếm đa số (71,1%).

3.2. Kết quả phẫu thuật gãy phức hợp hàm - gò má theo đường rạch trán -thái dương

3.2.1. Kết quả trong phẫu thuật

Bảng 2. Một số đặc điểm trong phẫu thuật

Trong phẫu thuật		n	%
Đường tiếp cận phối hợp đường rạch trán-thái dương	Ngách tiền đình hàm trên	16	35,6
	Bờ dưới ổ mắt	3	6,7
	Cố định liên hàm	17	37,8
	Can thiệp khác	11	24,4
Số lượng nẹp vít sử dụng	2	5	11,1
	3	15	33,3
	4	17	37,8
	≥ 5	8	17,8
Thời gian phẫu thuật	< 90 phút	10	22,2
	90 – 120 phút	20	44,4
	> 120 phút	15	33,3
Thời gian hậu phẫu	< 4 ngày	17	37,8
	4 - 7 ngày	28	62,2

3.2.2. Kết quả sau phẫu thuật

Bảng 3. Đánh giá giải phẫu, chức năng, thẩm mỹ sau phẫu thuật 1 tuần

Kết quả	Giải phẫu		Chức năng		Thẩm mỹ	
	Số lượng	%	Số lượng	%	Số lượng	%
Tốt	34	75,6	24	53,3	35	77,8
Khá	11	24,4	16	35,6	10	22,2
Trung bình	0	0,0	4	8,9	0	0,0
Kém	0	0,0	1	2,2	0	0,0

Bảng 4. Đánh giá giải phẫu, chức năng, thẩm mỹ sau phẫu thuật 3 tháng

Kết quả	Giải phẫu		Chức năng		Thẩm mỹ	
	Số lượng	%	Số lượng	%	Số lượng	%
Tốt	34	75,6	36	80,0	38	84,4
Khá	11	24,4	4	8,9	7	15,6
Trung bình	0	0,0	4	8,9	0	0,0
Kém	0	0,0	1	2,2	0	0,0
Tổng cộng	45	100,0	45	100,0	45	100,0

Bảng 5. Đánh giá giải phẫu, chức năng, thẩm mỹ sau phẫu thuật 6 tháng

Kết quả	Giải phẫu		Chức năng		Thẩm mỹ	
	Số lượng	%	Số lượng	%	Số lượng	%
Tốt	35	77,8	37	82,2	38	84,4
Khá	10	22,2	5	11,1	5	11,1
Trung bình	0	0,0	3	6,7	2	4,5
Kém	0	0,0	0	0,0	0	0,0
Tổng cộng	45	100,0	45	100,0	45	100,0

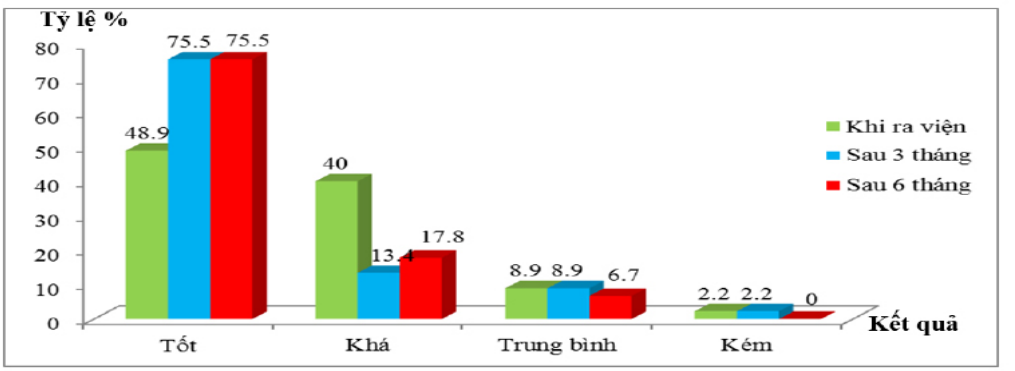

Biểu đồ 1. Đánh giá kết quả điều trị chung sau phẫu thuật

Kết quả điều trị chung sau phẫu thuật đa số đạt kết quả tốt:

- Khi ra viện đạt kết quả tốt 48,9%, sau 3 tháng và 6 tháng tăng lên là 75,5 %.
- Kết quả đạt mức khá sau phẫu thuật 1 tuần 40%, sau 3 tháng 13,4%, sau 6 tháng 17,8%.
- Kết quả đạt mức trung bình sau phẫu thuật 1 tuần và 3 tháng là 8,9 %, sau 6 tháng 6,7%.
- Kết quả đạt mức kém sau phẫu thuật 1 tuần và sau 3 tháng là 2,2%, kết quả sau 6 tháng không còn trường hợp nào.

4. BÀN LUẬN

4.1. Về đặc điểm chung của đối tượng nghiên cứu

Nghiên cứu chúng tôi ghi nhận, tuổi trung bình gãy phức hợp hàm gò má là 30,73 ± 12,64 tuổi, chủ yếu nam giới (88,9%), nhóm tuổi 19 - 40 tuổi chiếm tỷ lệ cao nhất (68,9%), đây là lứa tuổi lao động chính, tham gia các hoạt động kinh tế xã hội nhiều và thường xuyên tham gia giao thông, nên tỷ lệ gãy phức hợp hàm gò má cao nhất. Kết quả này của chúng tôi gần tương đương với nghiên cứu của Tô Tuấn Dân (79%), Vũ Thị Bắc Hải (79,5%), Nguyễn Đức Tuấn (68,4 %) [1], [3], [7].

Kết quả của chúng tôi cũng tương đồng với kết quả của các nghiên cứu khác như Trương Mạnh Dũng [2] nghiên cứu lâm sàng và điều trị gãy xương gò má cung tiếp, có tỷ lệ nam/nữ là 8,5/1, Vũ Thị Bắc Hải [3] có số bệnh nhân nam gấp 11,7 lần so với bệnh nhân nữ. Điều này có thể được giải thích là do nam trực tiếp tham gia điều khiển hoạt động giao thông, thói quen đi xe sau khi sử dụng rượu

bia không làm chủ tốc độ, thường chạy xe nhanh và không cẩn thận như với nữ giới nên tỷ lệ chấn thương của nam thường cao hơn gấp nhiều lần so với nữ giới.

Về phân bố bệnh nhân theo nghề nghiệp, trong nghiên cứu của chúng tôi có kết quả người lao động là nông dân và làm nghề tự do chiếm tỷ lệ cao nhất 48,9%, phải chăng sự di chuyển của người dân làm dịch vụ chủ yếu sử dụng xe máy làm phương tiện chính nên nguy cơ tai nạn gây chấn thương cao hơn. Nguyễn Đức Tuấn [7] có tỷ lệ nông dân gãy xương gò má cung tiếp cao nhất 33,3 %. Điều này một lần nữa khẳng định tai nạn không phụ thuộc vào ngành nghề mà do ý thức khi tham gia giao thông.

Nguyên nhân gãy phức hợp hàm gò má đều do lực tác động trực tiếp hoặc gián tiếp vào vùng gò má trong tất cả các trường hợp bệnh nhân nhập viện. Tai nạn giao thông là nguyên nhân phổ biến gây ra chấn thương 91,1%, trong đó tai nạn xe máy chiếm tỷ lệ 100%. Điều này có thể giải thích do lượng xe máy tăng nhanh, người dân sử dụng xe máy là phương tiện chính trong khi hệ thống đường xá chưa bảo đảm an toàn, sự hiểu biết và ý thức chấp hành luật lệ giao thông còn chưa cao thì việc tăng tỷ lệ tai nạn giao thông là điều dễ hiểu. Tai nạn giao thông đường bộ là nguyên nhân chính gây gãy phức hợp hàm gò má [10].

Kết quả của chúng tôi cho thấy những trường hợp gãy ≥ 6 đường chiếm tỷ lệ cao nhất 71,1%, gãy 5 đường chiếm 17,8%. gãy 4 đường chiếm tỷ lệ thấp nhất (11,1%). Trong đó, có thể có 2 hoặc 3 đường gãy trên một đường tiếp khớp. Số lượng đường gãy tại vị trí cung tiếp càng nhiều thì tính phức tạp của gãy phức hợp hàm gò má càng cao và việc nắn chỉnh, kết hợp xương càng khó khăn. Vì vậy cần phẫu thuật theo đường rạch Trán - Thái dương cho phẫu trường đủ rộng để bộc lộ hết các đường gãy này.

Kết quả gãy 5 đường so sánh với tác giả Hồ Hữu Tiến [6] có tỷ lệ (24,6 %), Nguyễn Đức Tuấn [7] (21,1%). Kết quả gãy 6 đường Nguyễn Đức Tuấn [7] có tỷ lệ thấp (5,3%).

4.2. Về kết quả phẫu thuật gãy phức hợp hàm - gò má theo đường rạch trán -thái dương

4.2.1. Kết quả trong phẫu thuật

Chúng tôi thực hiện đường rạch Trán - Thái dương ở tất cả đối tượng nghiên cứu. Nghiên cứu của chúng tôi phối hợp đường rạch ngách tiền đình hàm trên 35,6% trường hợp, Hồ Hữu Tiến [6] sử dụng đường rạch này 67,2%, Nguyễn Đức Tuấn [7] (26,3%). Đường phối hợp ngách tiền đình hàm trên đối với gãy khớp gò má - hàm là đường ưu thế. Đường mổ này dễ thực hiện, không biến chứng, sẹo được giấu kín trong miệng, vào trực tiếp mặt trước của xoang hàm nên thuận lợi trong việc can thiệp xoang hàm phối hợp.

Bệnh nhân được áp dụng đường mổ bờ dưới ổ mắt 6,7% đối với gãy khớp gò má - bướm. Đường mổ này có ưu điểm dễ thực hiện, thao tác nhanh, không biến chứng. Tỷ lệ của chúng tôi tương đương Hồ Hữu Tiến [6] (8,2%) nhưng thấp hơn so với tác giả Vũ Thị Bắc Hải [3] (34,5%) và Nguyễn Đức Tuấn [7] (54,4%).

Cố định liên hàm trong nghiên cứu có tỷ lệ 37,8%, đây hầu hết là những trường hợp gãy phối hợp gãy xương hàm trên hoặc xương hàm dưới nên đường rạch can thiệp xương hàm dưới cũng chiếm tỷ lệ 21,4%.

Kết quả sử dụng nẹp vít riêng vùng gò má cung tiếp cho thấy: sử dụng 4 nẹp trên một bệnh nhân chiếm tỷ lệ cao nhất 37,8% (17/45), sử dụng 3 nẹp chiếm 33,3%, dùng 2 nẹp và 5 nẹp chiếm 11,1%, đặc biệt có 3 trường hợp đặt 6 nẹp vùng cung và thân gò má (chiếm tỷ lệ 6,7%). Điều này có thể được lý giải, trong phẫu thuật kết hợp xương, lý tưởng nhất là ở mỗi vị trí gãy đều có đặt nẹp vít để mang tính vững ổn. Theo Bradley D. (2019), đặt nẹp cố định tại 3 vị trí có kết quả tốt hơn đặt nẹp tại 2 vị trí trong điều trị gãy phức hợp hàm gò má [12].

Kết quả thời gian phẫu thuật 90 - 120 phút chiếm cao nhất (44,4%), bệnh nhân trong nghiên cứu là những trường hợp gãy vụn hay nhiều đoạn gãy phức tạp, sử dụng nhiều nẹp vít tại nhiều vị trí cùng một lúc, do vậy thời gian kéo dài hơn, mất nhiều máu hơn các đường mổ khác, đây là một hạn chế của đường rạch Trán - Thái dương [5].

Phẫu thuật trong thời gian > 120 phút chiếm 33,3%, đây là những bệnh nhân tổn thương phối hợp, kết hợp xương hàm dưới hay xương hàm trên kèm theo nên không đánh giá đúng thời gian phẫu thuật gãy phức hợp hàm gò má.

Thời gian phẫu thuật < 90 phút chiếm tỷ lệ thấp nhất (22,2%), gặp trên 10 bệnh nhân gãy phức hợp hàm gò má không quá phức tạp, đường gãy gọn, không có tổn thương phối hợp và phẫu thuật viên chuyên nghiệp.

Thời gian hậu phẫu là khoảng thời gian từ lúc được phẫu thuật đến khi ra viện. Kết quả cho thấy thời gian hậu phẫu 4 - 7 ngày chiếm tỷ lệ cao nhất (62,2%), hậu phẫu < 4 ngày chiếm 37,8% và không có bệnh nhân nào nằm viện quá 7 ngày sau mổ.

Kết quả này của chúng tôi cho thấy thời gian hậu phẫu thường trong vòng 1 tuần sau mổ, khá tương đồng với tác giả Hồ Hữu Tiến [6], Nguyễn Đức Tuấn [7]. Điều này hoàn toàn hợp lý, do sự tiến bộ của các phương pháp mổ, phương tiện trang bị hiện đại, chế độ chăm sóc đạt chuẩn, làm giảm biến chứng, nhiễm

trùng, nâng cao khả năng hồi phục sớm của người bệnh.

4.2.2. Kết quả điều trị chung

Sau phẫu thuật 6 tháng: kết quả tốt 75,5%, khá 17,8%, trung bình 6,7%. Để thành công trong điều trị gãy phức hợp hàm gò má đòi hỏi chẩn đoán đúng, thời điểm can thiệp thích hợp, lựa chọn đường mổ thuận lợi và nắn chỉnh xương gãy chính xác 3 chiều không gian. Những trường hợp được đánh giá tốt đều đạt yêu cầu về cả ba phương diện giải phẫu, chức năng, thẩm mỹ theo các tiêu chí đã nêu ở phần đối tượng và phương pháp nghiên cứu.

Chức năng cải thiện sau điều trị là một trong những yếu tố ảnh hưởng đến chất lượng cuộc sống của bệnh nhân [13].

Kết quả điều trị chung sau phẫu thuật 45 bệnh nhân khi ra viện đạt tỷ lệ tốt 48,9%. Kết quả tốt chưa cao là do các trường hợp có tổn thương phối hợp, có cố định hàm sau phẫu thuật nên về chức năng chưa đạt. Nhưng sau 3 tháng và 6 tháng, lúc này bệnh nhân đã được tháo hàm cố định, tập luyện trả về chức năng nhai, thẩm mỹ cải thiện, tỷ lệ tốt đạt 75,5%. Kết quả của chúng tôi tương đương tác giả Trương Mạnh Dũng [2] 78,94%, nhưng thấp hơn các tác giả Nguyễn Đức Tuấn [7] (94,7%), Phạm Hoàng Tuấn [37] (100%).

Kết quả đạt mức khá sau phẫu thuật 1 tuần 40%. Với những trường hợp gãy vụn phức hợp hàm gò má cho dù đã can thiệp tối đa bằng các biện pháp triệt để vẫn không hồi phục tuyệt đối về phương diện giải phẫu [4]. Ngoài ra, bệnh nhân đến điều trị muộn (gần 3 tuần sau chấn thương), việc nắn chỉnh và kết hợp xương chỉ đạt mức độ tương đối. Đồng thời sau mổ các chức năng vận động hàm, thị lực giảm chưa hồi phục làm tỷ lệ khá chiếm mức cao. Sau 3 tháng khi các chức năng đã ổn định thì kết quả cải thiện mức khá còn 13,4%. Sau 6 tháng đạt 17,8% vì có 2 trường hợp chuyển từ mức trung bình lên mức khá do tổn thương nhánh trán đã có hồi phục.

Kết quả đạt mức trung bình sau phẫu thuật 1 tuần và sau 3 tháng là 8,9%, đây là 4 trường hợp có biến chứng tổn thương nhánh trán thần kinh mặt có hồi phục, trong đó 1 trường hợp khó xác định tổn thương từ đâu do bệnh nhân có phẫu thuật sọ trán cùng bên trước đó. Sau 6 tháng có 2 trường hợp đã hồi phục nhánh trán hoàn toàn kèm theo đạt mức khá về giải phẫu và thẩm mỹ làm thay đổi tỷ lệ trung bình còn 2 trường hợp (6,7%).

Kết quả đạt mức kém sau phẫu thuật 1 tuần và sau 3 tháng là 1 trường hợp (2,2%), đây là bệnh nhân phối hợp chấn thương sọ não, song thị, khuyết xương trần ổ mắt, vỡ sàn ổ mắt, gãy vụn phức hợp hàm gò má tuy nhiên không tê bì và không tổn thương nhánh trán sau mổ, nhưng mức độ biến dạng khuôn mặt khá rõ, chức năng nhai hạn chế. Bệnh nhân có điều trị thêm chuyên khoa mắt và sau 6 tháng hết tình trạng song thị đưa kết quả điều trị kém về mức 0%.

Những tiến bộ trong kỹ thuật hình ảnh, phẫu thuật và vật liệu cố định xương cho phép cải thiện hiệu quả về giải phẫu, chức năng, thẩm mỹ [9]. Việc sử dụng đường rạch Trán - Thái dương cải tiến có bảo tồn dây thần kinh Trán - Thái dương có một tầm quan trọng nhất định trong việc điều trị các di chứng hàm mặt sau chấn thương nói riêng và trong y học hiện nay nói chung [5], [14].

5. KẾT LUẬN

5.1. Về đặc điểm chung

- Nam giới chiếm chủ yếu (88,9%), nhóm tuổi phổ biến là 19-40 tuổi (68,9%), nông dân và nghề tự do là thành phần chủ yếu trong mẫu nghiên cứu (73,3%).
- Phần lớn bệnh nhân nhập viện vì tai nạn giao thông (91,1%).
- Số lượng đường gãy ≥ 6 đường chiếm đa số (71,1%).

5.2. Về kết quả phẫu thuật

- Đường tiếp cận phối hợp: ngách tiền đình trên chiếm tỷ lệ 35,6%.
- Vị trí đặt 4 nẹp vít trên một bệnh nhân chiếm tỷ lệ 37,8%.
- Thời gian phẫu thuật: 90 - 120 phút chiếm tỷ lệ 44,4%.
- Thời gian điều trị sau phẫu thuật: trong vòng 1 tuần chiếm tỷ lệ 62,2%.
- Kết quả điều trị chung sau phẫu thuật:

+ Sau phẫu thuật 1 tuần: Kết quả tốt 48,9%%, khá 40%, trung bình 8,9%, kém 2,2%

+ Sau phẫu thuật 3 tháng: Kết quả tốt 75,5%, khá 13,4%, trung bình 8,9%, kém 2,2%

+ Sau phẫu thuật 6 tháng: Kết quả tốt 75,5%, khá 17,8%, trung bình 6,7%.

TÀI LIỆU THAM KHẢO

1. Tô Tuấn Dân (2019), Nghiên cứu đặc điểm lâm sàng, X-quang, đánh giá kết quả điều trị phẫu thuật gãy hàm gò má bằng nẹp vít nhỏ tại bệnh viện đa khoa thành phố Cần Thơ 2018 – 2019, Luận văn chuyên khoa cấp II, Trường Đại học Y Dược Cần Thơ.

2. Trương Mạnh Dũng, Nguyễn Danh Toản (2012),

"Đặc điểm lâm sàng, Xquang gãy gò má cung tiếp ở những bệnh nhân điều trị bằng nẹp vis tự tiêu tại bệnh viện Răng hàm mặt TW và bệnh viện Việt Nam - Cu Ba", Tạp chí Y học thực hành, tập 804(1), tr. 38-41.

3. Vũ Thị Bắc Hải (2004), "Nghiên cứu đặc điểm lâm sàng và kết quả điều trị gãy xương gò má cung tiếp tại Bệnh viện Trung ương Huế", Tạp chí khoa học, Đại học Y Khoa Huế, (24), tr 73-80.

4. Trần Ngọc Quảng Phi (2011), Nghiên cứu phân loại, lâm sàng, X- quang và điều trị gãy phức hợp gò má cung tiếp, Luận án Tiến sĩ Y học, Viện Nghiên cứu khoa học Y Dược lâm sàng 108, Hà Nội.

5. Lâm Hoài Phương (2015), Đường rạch phẫu thuật hàm mặt, NXB Y học, tr. 53-71.

6. Hồ Hữu Tiến (2017), Nghiên cứu đặc điểm lâm sàng, hình ảnh cắt lớp vi tính và kết quả phẫu thuật chấn thương thành ổ mắt trong gãy phức hợp gò má, Luận văn chuyên khoa cấp II, Trường Đại học Y Dược - Đại học Huế.

7. Nguyễn Đức Tuấn (2017), Đánh giá kết quả điều trị phẫu thuật gãy xương gò má có phối hợp tổn thương xoang hàm do chấn thương, Luận văn chuyên khoa cấp II, Trường Đại học Y Dược, Đại học Huế.

8. Phạm Hoàng Tuấn (2017), "Kết quả điều trị kết hợp xương gò má cung tiếp bằng nẹp vis tự tiêu", Tạp chí Y học thực hành, (8), tr.5-7.

9. Ali-Alsuliman Dawood, Braimah Ramat Oyebunmi (2018), Treatment of zygomatic complex fractures in an urban Saudi Arabian population: A 10-year retrospective survey, Original article,(5:1), pp.22-25

10. Ashwin D P, Rohit (2017), A Study on Assessing the Etiology and Different Treatment Modalities of Zygomaticomaxillary Complex Fracture, International Journal of Contemporary Medical Research of India, 4 (6), pp. 1423-1429.

11. Blumer Michael (2017), Retrospective Analysis of 471 Surgically treated Zygomaticomaxillary Complex Fractures, Journal of Cranio-Maxillo-Facial Surgery, University Hospital, Zurich, Switzerland, pp.2-22.

12. Bradley D(2019), Surgical management of zygomatic complex fractures in a major trauma centre, Oral & Craniofacial Sciences, King's College London, pp.6-11.

13. Kaukola Leena, Johanna Snäll (2017), Health-related quality of life of patients with zygomatic fracture, Oral Surgery Publication, 22 (5), pp.e636-e642.

14. Zhuang Q.W., X.P. Zhang (2015), Coronal approach to zygomaticomaxillary complex fractures, Affiliated to Southeast University – China, European Review for Medical and Pharmacological Science, (9), pp. 703-710.